

Pagetův-Schrötterův syndrom – námahová trombóza horní končetiny v klinické praxi

MUDr. Petr Grenar, MUDr. Dan Rakušan, MUDr. Tomáš Adámek, Ph.D., doc. MUDr. Pavel Kohout, Ph.D.

Interní oddělení, Thomayerova nemocnice, Praha

Pagetův-Schrötterův syndrom (idiopatická trombóza horní končetiny, námahová trombóza) je v povědomí lékařů méně známou klinickou jednotkou, postihující zpravidla mladé jedince s dramatickým průběhem a významnými dlouhodobými následky při nesprávném залечení. Cílem této práce je čtenáře seznámit s danou problematikou, diagnostickým a terapeutickým postupem. Součástí textu je kazuistika pacienta dokumentující výskyt tohoto syndromu v klinické praxi.

Klíčová slova: Paget-Schrötterův syndrom, idiopatická trombóza horní končetiny, námahová trombóza, syndrom horní hrudní apertury.

Paget Schroetter syndrome – clinical case of effort thrombosis

Paget Schroetter syndrome (idiopathic thrombosis of upper extremity, exertional thrombosis) is generally rare clinical condition with progressively worsening symptoms, which affects mainly young patients. In cases with delayed diagnostic process and inappropriate treatment, it tends to have long term impact on patients health status. This article is mainly concerned with recommended diagnostic and treatment approaches to Paget Schroetter syndrome. There is a case report included in order to prove a manifestation of the syndrome in clinical practice.

Key words: Paget-Schroetter syndrome, idiopathic thrombosis of upper extremity, exertional thrombosis, thoracic outlet syndrome.

Úvod

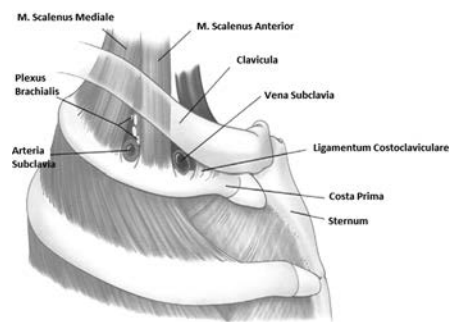
Pagetův-Schrötterův syndrom (*idiopatická trombóza horní končetiny, námahová trombóza*) je poměrně vzácnou klinickou jednotkou, postihující zpravidla mladé jedince s dramatickým průběhem, v kterém dominuje bolestivý, asymetrický otok horní končetiny vzniknuvší na podkladě trombózy podklíčkové žíly. Jeho výskyt v České republice není známý. V USA se incidence pohybuje mezi 3 000 až 6 000 případy ročně (1, 2). Tento údaj však může být do značné míry zkreslen nedostatečným povědomím o dané problematice mezi lékaři, a tedy jejím poddiagnostikováním. K maximálnímu výskytu dochází mezi 20. a 30. rokem věku, častěji jsou postiženi muži (2). Jedná se o diagnózu, u které při správném a časném залечení můžeme do-

sáhnout plné reparační. Na druhou stranu pozdní rozpoznání a nesprávné залечení je spojeno s významnými dlouhodobými následky (1–4, 10, 11).

Patogeneze

Idiopatická trombóza je žilní formou syndromu horní hrudní apertury (2, 3). K pochopení patogeneze je nutné připomenout základní anatomické struktury a topografické souvislosti, na základě kterých rozlišujeme neurogenní, arteriální a venózní syndrom horní hrudní apertury (Obr. 1). Existují dva odlišné anatomické prostory, které je třeba rozlišovat. Tím prvním je trojúhelníkovitý útvar tvořený m. scalenus anterior, m. scalenus medius a prvním žebrem, kudy prochází plexus brachialis, arteria subclavia, a který představuje anatomický prostor pro

Obr. 1. Urschel et al, *Ann Thorac Surg* 2008; 86: 254–60 12 Copyright Elsevier Inc, 2008.



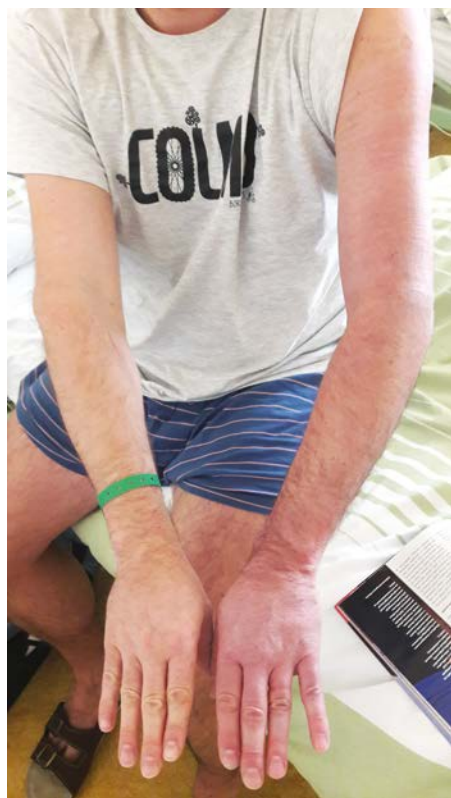vznik neurogenního a arteriálního syndromu horní hrudní apertury. Vena subclavia probíhá více mediálně při kostoklavikulární junkci, která je anatomicky ohraničena m. subclavius kraniálně, m. scalenus anterior anterolaterálně,



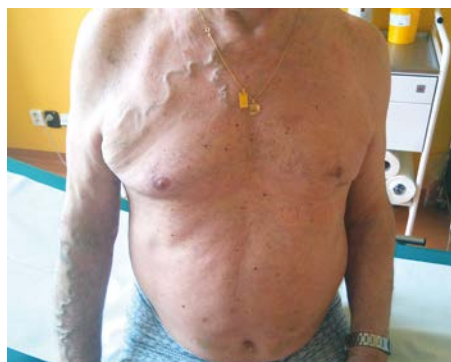KORESPONDENČNÍ ADRESA AUTORA: MUDr. Petr Grenar, petr.grenar@ftn.cz
Interní oddělení, Thomayerova nemocnice
Vídeňská 800, 140 59 Praha 4 – Krč

Cit. zkr: *Interní Med.* 2017; 19(4): 217–219
Článek přijat redakcí: 29. 3. 2017
Článek přijat k publikaci: 24. 4. 2017

Obr. 2. Archiv autora



Obr. 3. Archiv autora



ligamentum costoclaviculare mediálně a prvním žebrem kaudálně. Jako klíčový moment pro vznik Pagetova-Schrötterova syndromu je obecně brána zevní komprese vena subclavia s traumatizací endotelu, aktivací koagulační kaskády a rozvojem trombózy (2, 3). Není jasné, která z přilehlých anatomických struktur se na této kompresi podílí. Dokumentovaná je ovšem skutečnost, že i při normálních anatomických poměrech může být při abdukci horní končetiny v. subclavia snadno komprimována. Další otázkou zůstává, zda je vznik trombózy výsledkem jednorázového inzultu nebo je spojen s chronickou iritací, při které dochází k fibrotizaci subklaviální žíly a fixaci k okolním anatomickým strukturám. Klinikou zkušeností ale je, že bezprostřední vznik idiopatické trombózy je

spojen s recentní usilovnou fyzickou aktivitou, při které dochází k hyperabdukci a zevní rotaci horní končetiny (2, 3).

Symptomatologie

V klinickém obraze dominuje načervenalé promodráání s asymetrickým, bolestivým otokem a pocitem těžkosti postižené končetiny (Obr. 2). Ve většině případů se jedná o končetinu dominantní. Bolest bývá popisována jako tupá, zhoršující se při pohybu.

Diagnostika

Pokud na tuto klinickou jednotku pomyslíme, je diagnóza Pagetova-Schrötterova syndromu zpravidla přímočará. Algoritmus se skládá z anamnézy, fyzikálního nálezu a paraklinických vyšetření. V anamnéze pátráme po recentní excesivní námaze horní končetiny spojené s hyperabdukci a zevní rotací ramene. Rizikovými činnostmi může být posilování, plavání, badminton, ale například i sekání dřeva, malování stropu atd. U většiny pacientů k rozvoji symptomů dochází do 24 hodin od provokačního momentu (2, 3). Fyzikální vyšetření by mělo být zaměřeno na objasnění rozsahu závažnosti otoku horní končetiny a na pátrání po známkách koexistujícího neurogenního či arteriálního syndromu horní hrudní apertury. Pohledem při fyzikálním vyšetření diferencujeme asymetrický otok se zarudnutím zpravidla vzniklý na dominantní končetině. Patrný mohou být dilatované subkutánní kolaterální žíly jdoucí přes rameno a regio pectoralis (Urschulovo znamení, Obr. 3). Součástí fyzikálního vyšetření je i zhodnocení kvality cirkulace (palpace a. radialis, kapilární návrat) a neurologické vyšetření, při kterém pátráme po přítomnosti parestezie či ztrátě senzitivity. Součástí krevních odběrů je základní biochemické vyšetření, krevní obraz se stanovením koagulačních parametrů. Užitečným může být stanovení hladiny D-dimerů, jejichž normální hladina přítomnost trombózy, a tedy i Pagetova-Schrötterova syndromu vylučuje. Při podezření na trombofilní stav by mělo být laboratorní vyšetření doplněno o vyšetření Leydenské mutace, proteinu C, proteinu S, deficienci antitrombinu III. Tyto testy by měly být ideálně provedeny před zahájením antikoagulační terapie. Duplexní sonografie žil horní končetiny je obecně brána jako nejlepší paraklinická diagnostická metoda pro přímé hodnocení žil horní končetiny, která má

vysokou specifitu i senzitivitu (4, 6). CT venografie je považována za zlatý standard v diagnostice námahové trombózy, která, ačkoliv není pro její diagnostiku nezbytná, je zpravidla prováděna jako součást multimodálního terapeutického postupu s navazující lokální trombolýzou (6). Paušální axiální snímkování (CT/MR) k hodnocení syndromu horní apertury při námahové trombóze je dle zahraniční literatury zbytečné, protože hrubá anatomická odchylka zpravidla není přítomna (2, 6).

Komplikace

Komplikace námahové trombózy zahrnují plicní embolizaci, post-trombotický syndrom a recidivu trombózy. Riziko plicní embolizace je v porovnání s flebotrombózou žil dolních končetin relativně nízké (7, 8). Na druhou stranu se však post-trombotický syndrom vyskytuje u námahové trombózy mnohem častěji a je hlavní traumatizací u pacienta s Pagetovým-Schrötterovým syndromem (2, 3, 7, 8). Dle některých zahraničních studií dosahuje výskyt post-trombotického syndromu až 45 % (2, 4). S ohledem ke skutečnosti, že tato klinická jednotka postihuje zejména mladé pacienty, je výskyt těchto komplikací velmi významný.

Léčba

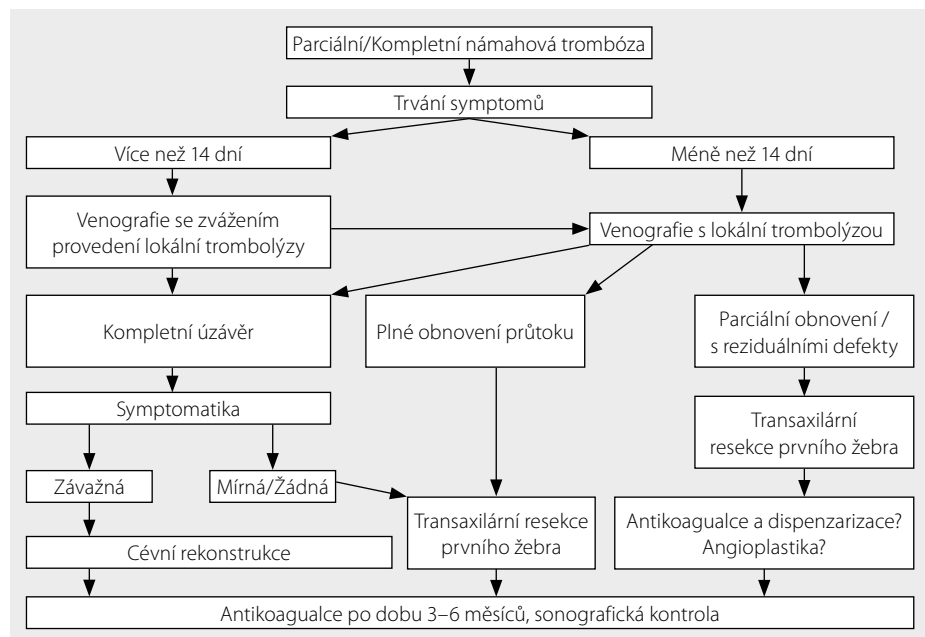
Léčbu můžeme dělit na konzervativní, semi-invazivní a invazivní (chirurgická intervence). Po řadu let byl preferován způsob čistě konzervativní spočívající v režimových opatřeních a antikoagulační léčbě. Avšak dlouhodobé sledování ukázalo nepřijatelné procento výskytu rekurentní trombózy či výskytu post-trombotického syndromu (2, 7, 8). U všech pacientů s námahovou trombózou je obecně doporučován semiinvazivní terapeutický postup opírající se o časnou lokální trombolýzu. Úspěšnost lokální trombolýzy se pohybuje mezi 62–100% v závislosti na časnosti jejího provedení. Někteří autoři doporučují užití trombololytické terapie pouze do dvou týdnů od nástupu symptomů. Jiní autoři však dokumentují benefit užití trombolýzy i v delším časovém intervalu (čtyř až šesti týdnů) (2, 9). Chirurgickou intervencí představují zákroky vedoucí k dekompresi v oblasti horní hrudní apertury, v anglické literatuře souhrnně označeny pod názvem TOD (Thoracic Outlet Decompression), zahrnující možnost resekce prvního žebra, repozici m. scalenus anterior či kosto-

klavikulárního ligamenta s využitím transaxilárního přístupu. Toho času neexistuje jednoznačně doporučený postup stran indikace a načasování chirurgické intervence. Dle některých zahraničních autorů by léčba Pagetova-Schrötterova syndromu měla být radikální a dekompresní výkon by měl vždy navazovat na lokální trombolýzu (2, 6). Tento postup je podepřen tezí, že trombóza je pouze akutním symptomem chronického problému, který představuje zevní komprese s poškozením endotelu vena subclavia při zúžení kostoklavikulární junkce a ve Spojených Státech je zpravidla preferován. Doporučený terapeutický algoritmus se subakutní chirurgickou intervencí, kterou prezentuje Iling a Doyle (2), je shrnut na přiloženém schématu (Obr. 4). Konzervativnější postup spočívá v antikoagulační léčbě nasadající na lokální trombolýzu v délce 6 měsíců a TOD je potom indikována pouze v případě re-trombózy anebo při průkazu stenozující struktury.

Kazuistika

V březnu roku 2016 přichází na příjmovou ambulanci našeho pracoviště dvacetišestiletý muž pro bolestivý otok pravé horní končetiny. Jedná o nadšence pro kulturistiku, pacient denně navštěvuje posilovnu a výskytu potíží předcházela série cviků zaměřená na procvičení svalstva zad a ramen. Druhý den po této excesivní zátěži pociťuje bolestivost pravé horní končetiny, která je následována rozvojem otoku. Osobní anamnéza je bez významných komorbidit či udávaného traumatu. Vstupně pacient normotenzní, afebrilní, fyzikální nálezy, vyjma nápadného otoku pravé horní končetiny, který je v rozsahu celé paže, bez dalších pozoruhodností. Diferenciace obvodu bicepsu činí čtyři centimetry, pulsace na a. radialis bilaterálně symetrické, citlivost zachována. Laboratorní parametry v referenčních mezích,

Obr. 4. Iling KA, Doyle AJ, A comprehensive review of Paget Schroetter syndrome J Vasc Surg 2010; 51: 1538



rentgenový snímek hrudníku s normálním nálezem. Vstupně provedena duplexní sonografie žil horní končetiny, kde popisována rozsáhlá trombóza v. subclavia, v. axilaris a proximální části v. brachialis vpravo. Zahájena antikoagulační léčba nízkomolekulárním heparinem v terapeutické dávce, pacientovi nasazena elastická bandáž. Šestý den od vzniku obtíží pacient směřován na specializované oddělení angiologie, kde provedena endovaskulární intervence s lokální trombolýzou. Kontrolní flebografie s reziduálními obtékanými defekty a nálezem významné reziduální stenózy na úrovni křížení kličku a prvního žebra. Doplněné provokační manévry s potvrzením syndromu horní hrudní apertury. Navrženou chirurgickou intervencí pacient odmítá, preferuje konzervativní postup. Zahájena antikoagulační terapie NOAC (nová perorální antikoagulační) na šest měsíců, doporučena rehabilitace stran syndromu hrudní apertury, pacient ponechán v dispenzarizaci angiologa.

Závěr

Pagetův-Schrötterův syndrom (*idiopatická trombóza horní končetiny, námahová trombóza*) je méně častá klinická jednotka, jejíž celková incidence však může být do značné míry zkreslena nedostatečným povědomím lékařů, a tedy jejím poddiagnostikováním. Ačkoliv toho času neexistuje jednoznačný terapeutický algoritmus, základním prvním krokem je na tuto chorobu v rámci diferenciální diagnostiky asymetrického otoku horní končetiny pomyslet s vědomím nutnosti aktivního přístupu a pacienta co nejdříve prezentovat na pracovišti disponujícím možnostmi trombolýzy. Následná chirurgická intervence by pak dle našeho názoru měla být přísně individuální, respektující přání pacienta. Pozdní rozpoznání a neadekvátní zaléčení je spojeno s významnými dlouhodobými následky. Při skutečnosti, že se jedná o chorobu mladých pacientů, je časnost diagnózy spolu s aktivním terapeutickým přístupem o to naléhavější.

LITERATURA

1. Prandoni P, Bernardi E. Upper extremity deep vein thrombosis. *Curr Opin Pulm Med* 1999; 5: 222–226.
2. Iling KA, Doyle AJ. A comprehensive review of Paget Schroetter syndrome J Vasc Surg 2010; 51: 1538.
3. Alla VM, Natarajan N, Kaushik M, et al. Paget-Schrötter syndrome: review of pathogenesis and treatment of effort thrombosis. *West J Emerg Med*. 2010; 358–362.
4. Chin EE, Zimmerman PT, Grant EG. Sonographic evaluation of upper extremity deep venous thrombosis. *J ultrasound*

Med 2005; 24: 829–838.

5. Polak JF, Yuce EK, Bettman MA, Casciani T, Gomes AS, Grollman JH, et al. Suspected upper extremity deep vein thrombosis (DVT) Online publication, Reston, VA: American College of Radiology (ACR) 2005.
6. Joffe HV, Kucher N, Tison VF, et al. Upper – extremity deep vein thrombosis: a prospective registry of 592 patients. *Circulation* 2004; 110: 1605–1611.
7. Melby SJ, Vedanthma S, Nara VR, et al. Comprehensive

surgical management of the competitive athlete with effort thrombosis of the subclavian vein (Paget-Schrötter syndrome). *West J Emerg Med* 2010; 358–362.

8. Shebel ND, Marin A. Effort thrombosis (Paget-Schoeter syndrome) in a active young adults: current concepts in diagnosis and treatment. *J Vase Nurs* 2006; 24: 116–126.
9. Urschel HC Jr, Razzuk MA. Paget-Schroeter syndrome, what is the best management, *Ann Thorac Surg* 2000; 69: 1663–1668.