

# Pacient s otoky dolních končetin – častý problém v ordinaci praktického lékaře

MUDr. Miroslav Chochola, CSc.

II. interní klinika kardiologie a angiologie VFN a 1. LF UK, Praha

Edém dolních končetin je častým problémem v klinické praxi. Může být projevem mnoha patofyziologických stavů, u nichž se objevuje řada faktorů ovlivňujících tlakovou rovnováhu mezi kapilárou a intersticiálním prostorem. Chronický edém dolní končetiny může být spojen se systémovým onemocněním nebo může mít lokální příčinu omezenou pouze na dolní končetiny. V klinické praxi je důležitá diferenciace chronické žilní nedostatečnosti, hluboké žilní trombózy a lymfatického edému s edémy z jiných příčin. Tento článek se zaměřuje na rychlou orientaci v etiologii, diferenciální diagnostice a léčbě edému dolních končetin.

**Klíčová slova:** otok, patogeneza, Starlingovy zákony, lymfedém, flebedém, lipedém.

## Patient with lower limb swelling – frequent problem in GP surgery

Lower limb edema is a frequently encountered problem in clinical practice, it can be a manifestation of many pathophysiological conditions in the development of which a number of factors are involved. They affect the pressure balance between the vascular bed and the interstitium. Chronic lower limb edema may be associated with systemic disease or may have a local cause, confined only to the lower limbs. In the clinical practice are important differentiate chronic venous insufficiency, deep vein thrombosis and lymphatic edema from other possible causes. This review article focuses on quick orientation in the etiology, differential diagnosis and treatment of edema of lower limbs.

**Key words:** edema, pathogenesis, Starling's principle, lymphedema, phlebedema, lipedema.

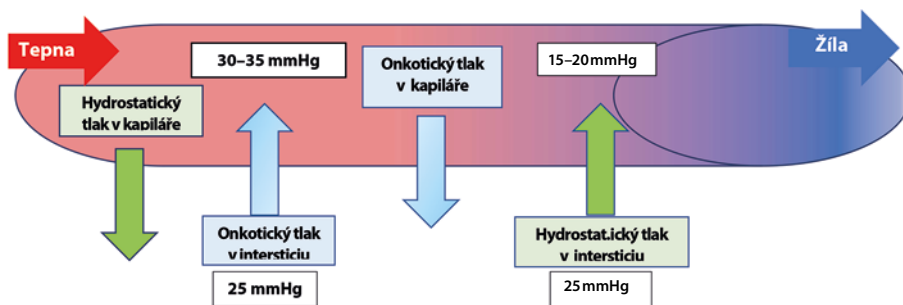
**Otok (lat. oedema)** je stav, kdy dochází k hromadění tekutiny v mezibuněčném prostoru. Jedná se o symptom, který nemocného často přivádí do ambulance lékaře. Pacienty obtěžuje nejen zhoršením estetického dojmu, pocitem napětí, tlaku, tíhy v dolních končetinách, ale je i problémem při nošení ponožek, punčoch, obouvání. Otoky dolních končetin nelze bagatelizovat, zvláště pak oboustranné otoky mohou být prvním příznakem závažného onemocnění.

## Patofyziologie otoků dolních končetin

Pochopení patofyziologie vzniku otoků je klíčem ke správné diagnostice a léčbě. Mechanismus vzniku otoků je v principu poruchou **Starlingovy rovnováhy: a) zvýšení kapilárního tlaku; b) snížení onkotického**

**tlaku; c) zvýšení cévní permeability; d) porucha drenáže lymfy; e) porucha metabolismu elektrolytů (obrázek 1).** Směr pohybu tekutiny v mikrocirkulaci je závislý především na poměru mezi hydrostatickým tlakem ve vlásečnicích a onkotickým tlakem bílkovin v krevní plazmě. K tomu se v menší míře přidávají tlaky

Obr. 1. Starlingovy síly



intersticiální tekutiny (onkotický tlak intersticia). Každá vlásečnice má tepenný a žilní konec. Za fyziologických podmínek je na tepenném konci krevní tlak (30–35 mmHg), který převyšuje tlak onkotický (25 mmHg) v intersticiálním prostoru. Tak dochází k filtraci krve přes stěny vlásečnic za vzniku asi 20 l moku/24 h. Na žilním konci

KORESPONDENČNÍ ADRESA AUTORA:

MUDr. Miroslav Chochola, CSc., miroslav.chochola@vfn.cz

II. interní klinika kardiologie a angiologie VFN a 1. LF UK, U Nemocnice 2, 128 08 Praha

Cit. zkr: Med. praxi 2018; 15(4): 182–188

Článek přijat redakcí: 2. 4. 2018

Článek přijat k publikaci: 13. 5. 2018

**Tab. 1.** Rozdělení otoků dle patogeneze

Otoky	Mechanismus	Příklady
Otoky ze zvýšení kapilárního tlaku	Zvýšená filtrace vody do intersticia	Pravostranná srdeční slabost, otoky ortostatické při poruše svalově-žilní pumpy, chronická žilní nedostatečnost, posttrombotický syndrom, žilní trombóza
Otoky ze snížení onkotického tlaku při hypoproteinemii	Snížená schopnost udržet tekutinu intravaskulárně, převažuje filtrace extracelulárně nad rezorpcí tekutiny do kapilár	Onemocnění ledvin spojená s proteinurií (nefrotický syndrom), chronická jaterní onemocnění, zánětlivá onemocnění střev, stav po resekci střeva, exsudativní enteropatie, malnutrice, chronické anémie
Otoky ze zvýšení cévní permeability	Zvýšené vyplavování vazodilatačních látek (histamin, bradykinin)	Alergický otok, otoky z tepla, užívání léků (blokátorů kalciových kanálů, nitrátů, kortikosteroidů, anabolik, antirevmatik, thyreostatik)
Otoky z poruchy drenáže lymfy	Hromadění intersticiální tekutiny při její nadprodukci nebo porušení lymfatické drenáže	Lymfedém
Otoky jako následek porušeného metabolismu elektrolytů	Zmnožení celkového množství tekutiny v těle při zvýšení celkové koncentrace elektrolytů	Primární hyperaldosteronismus (Connův sy), sekundární hyperaldosteronismus

**Tab. 2.** Otoky z celkových příčin

Typ otoku	Příčina
Kardiální otoky	Pravostranné srdeční selhání
Hypoproteinemické otoky	Nefrotický syndrom, jaterní cirrhóza, nadměrná ztráta bílkovin GIT, kachexie, pozdní gestóza
Iatrogenní otoky	Léky (např. nesteroidní antirevmatika, blokátory kalciových kanálů)
Otoky z hormonálních příčin	Těhotenství, hyperkortikalismus, hyperprolaktinémie, hyperserotonismus, hyperestrogenismus
Idiopatické otoky	Menstruační cyklus, psychická zátěž
Ortostatické otoky	Dlouhodobé sezení
Alergické otoky	Alergická noxa
Hypokalemické otoky	Průjmy, polyurie
Otoky z neurologických příčin	Chybění neurogení stimulace u paretických končetin
<b>Cave:</b> Myxedém není pravý otok, jen ukládání mukopolysacharidů v podkoží.	

převyšuje onkotický krevní tlak (15–20 mmHg) a dochází k reabsorpci asi 18 l moku/24 h zpět do krve. Za normálních podmínek mezi filtrací a reabsorpcí existuje dynamická rovnováha. Tekutina, která vystoupí na tepenném konci, se na žilním konci zpět reabsorbuje, případně je odvedena lymfatickými cévami. V intersticiálním prostoru zůstává cca 2 l moku, které tvoří základ mízní tekutiny a je drenážován lymfatickými cévami (1).

**Zvýšení kapilárního tlaku** vede k větší filtraci tekutiny do tkáně. Zpočátku se daří odvádět zmnoženou intersticiální tekutinu lymfatickou cirkulací. Při vzestupu filtrace tento systém selhává, vzniká otok, který se dále zhoršuje vzestupem tlaku v intersticiu (např. otok při žilní trombóze). Při vazodilataci (např. alergická reakce, kompartment sy) dilatují prekapilární sfinktery s reaktivní venokonstrikcí.

**Pokles hladiny plazmatických bílkovin** vede k poklesu onkotického tlaku plazmy na hodnotu cca 10 mmHg. Převládne tlak hydrostatický, zvyšuje se filtrace tekutin do tkání (např. otoky při nefrotickém syndromu, onemocnění jater).

**Porucha lymfatické drenáže** vede k hromadění vysokomolekulárních látek v intersticiu (hlavně bílkovin), ke zvyšování onkotického tlaku v plazmě s následnou akumulací tekutiny v intersticiu a k vzniku otoku.

**Porucha permeability kapilární stěny** se týká krystaloidů, bílkovin i korpuskulárních elementů krve. Tato porucha je typická pro zánět, poškození kapilární stěny toxiny, teplem, alergickou reakcí (lokálně působící histamin a bradykinin). Při poruše permeability kapiláry může dojít až k ruptuře stěny s vznikem krvácení (petechie, sufuse) (2).

## Klasifikace otoků (tabulka 1)

Otoky můžeme klasifikovat dle patofyziologie, lokalizace, rychlosti vzniku, délky trvání. Otoky, které trvají více jak 3 měsíce považujeme za otoky chronické.

## Otoky z celkový příčin (tabulka 2)

**Kardiální otoky** jsou projevem pravostranného srdečního selhávání, jsou vždy oboustranné. Vznikají při retenci vody a sodíku, při zvýšení žilního hydrostatického tlaku. Snížením objemu intravaskulárního řečiště je přes baroreceptory aktivována osa renin-angiotensin-aldosteron (RAA), která způsobí další zadržování vody. Zpočátku se objevují k večeru, přes noc mizí v důsledku noční polyurie (3). Kůže nad otoky je napjatá, hladká, lesklá, těstovitá, tlak prstu vytvoří důlek (tzv. pitting test – vytlačení důlku dokazuje přítomnost tekutiny v intersticiu). Při zvýšeném kapilárním tlaku se vklešina vrací pomalu (až 15 s). Při hypoproteinemických stavech velmi rychle. „Non-pitting edema“ jsou tuhé otoky s retencí tekutin bohatých na bílkoviny s reaktivním zmnožením vaziva např. u chronického lymfedému. Otoky jsou závislé na gravitaci, u ležících mohou být lokalizované na zadních stranách steh, hýždí, zad, genitálií. V pokročilých stadiích je ascites, hepatomegalie, zvýšená náplň krčních žil.

**Hypoproteinemické otoky.** Pokles plazmatického onkotického tlaku vede k přesunu vody z cév do intersticia a vytvoření symetrických otoků. Snižuje se efektivní cirkulující objem krve, klesá srdeční výdej. Dochází ke stejným změnám jako u srdečního selhání (aktivace systému RAA, vyplavení ADH a renální sympatikotonie). Stoupá objem extracelulární tekutiny, zvyšuje se žilní tlak a tvoří se otoky. U malé části nemocných s hypoalbuminemií se z nejasných příčin otoky netvoří (4). Příčinou hypoproteinemie může být nedostatečný přívod bílkoviny dietou, malabsorpční syndrom, abúzus projímadel, zvýšená ztráta bílkoviny močí (nefrotický syndrom), kůží (popáleniny), pístělemi a hnisáním, opakovanými punkcemi výpotku, anemizace (ztráta hemoglobinu-proteinu) a nadměrná ztráta bílkovin trávicím traktem (Crohnova choroba, ulcerózní kolitida, střevní nádory, stenózy, střevní paraziti, amyloidóza, exsudativní gastropatie). **Ledvinné otoky** vznikají v důsledku nefrotického syndromu či při akutní glomerulonefritidě. Dochází

**Tab. 3.** Příčina polékových otoků (dle SPC – Souhrn údajů o léčivém přípravku (Summary of Product Characteristics, SÚKL – Státní ústav pro kontrolu léčiv))

Blokátory vápníkových kanálů
Hormonální kontraceptiva
Hormonální substituce
Nesteroidní antirevmatika
Kortikosteroidy
Thyreostatika
Antihypertenziva (klonidin, hydralazin, minoxidil, metyldopa, betablokátor)
Inhibitory protonové pumpy
Inzulin (zahájení léčby DM 1. typu)
Pioglitazon, rosiglitazon
Inhibitory MAO
Gabapentin
Pregabalin
Abúzus diuretik a projímadel

k poruše glomerulární bazální membrány, a tím ke zvýšenému odpadu bílkoviny močí. Vedle proteinurie dochází k hypoproteinemii, hypoalbuminemii s rozvojem otoků obou dolních končetin. Za diagnostická kritéria nefrotického syndromu je považovaná a) proteinurie > 3,5g/24 hodin b) hypoalbuminemie (pod 20g/l); c) periferní otoky; d) hypercholesterolemie > 8mmol/l (5). **Jaterní otoky** vznikají nejčastěji při dekompenzované cirhóze v důsledku portální hypertenze, přetlaku v dutině břišní při ascitu a hypoproteinemii (hypoalbuminemii). Toxickým mechanismem je i stáza krve v portálním systému s otevřením portokaválních spojek, průniku gramnegativních bakterií do oběhu za vzniku endotoxemie se zvýšenou tvorbou NO, jenž působí vazodilataci na periférii. Následkem je otok, snížení cirkulujícího objemu krve a aktivace systému RAA. **Kachexie** je stav označující ztrátu hmotnosti a svalové hmoty v důsledku podvýživy. Nejvyšší stupeň kachexie je označován jako marasmus. Jde většinou o kombinaci při nedostatečném přívodu energie a bílkovin, poruchy jejich vstřebávání, zvýšením katabolismu svalů, snížením syntézy bílkovin a zvýšenou syntézou bílkovin akutní fáze v játrech. Je to závažný paraneoplastický syndrom, někdy označovaný jako syndrom anorexie a kachexie (cancer anorexia/cachexia syndrome, CACS) (6). Hypoalbuminemii u kachexie není možno vysvětlit jen snížením jeho tvorby (celková syntéza albuminu je zachována na podobné úrovni jako u zdravých jedinců). Mechanismem hypoalbuminemie je spíše transkapilární únik při zvýšené mikrovaskulární permeabilitě. Při mentální anorexii je sice také

patrný kachektický vzhled, ale při proporcionálním snižováním tuku i beztukové hmoty se nerozvíjejí edémy. Je často normální koncentrace albuminu a zachovalá imunoreaktivita.

**Iatrogenní otoky.** V SPC SÚKL je uvedena celá řada léků, které mohou způsobovat otoky DK (tabulka 3). **Blokátory kalciových kanálů.** Vazodilatační efekt dihydropyridinových kalciových blokátorů je často spojen s nežádoucími účinky jako jsou periferní otoky, bolest hlavy a zčervenání (7). Tento účinek je pozorován v prvních dvou týdnech léčby, je závislý na dávce a stáří pacientů. Příčina otoků je v arteriolární vazodilataci, zhoršení lokální vaskulární autoregulace, poškozením ochrany proti hydrostatické zátěži. Perimaleolární otoky souvisí s aktivací sympatického nervového systému cestou baroreceptorů, prekapilární arteriodilatací a postkapilární venokonstrikcí za zvýrazněného tlakového gradientu. Vše může zhoršit i hydrostatický tlak. Tento efekt lze snížit při kombinaci s ACEi, kdy dojde k postkapilární dilataci a normalizaci hydrostatického tlaku (8). **Nesteroidní antirevmatika (NSA)** mohou vést inhibicí tvorby prostaglandinů k poklesu tvorby reninu a aldosteronu (hyporeninový hypoaldosteronismus). Dojde k vzestupu zpětné resorpce natria a vody v tlustém raménku Henleovy kličky a v důsledku oslabení účinku ADH i ve sběrném kanálku. Výsledkem pak je retence tekutin s tvorbou otoků, hyponatremie

a hyperkalemie. Tento stav je horší u pacientů s městnavou srdeční slabostí, jaterní cirhózou, renálním selháváním. Tyto stavy jsou reverzibilní a upraví se po přerušení léčby (9, 10).

**Idiopatické otoky** můžeme pozorovat u mladších, často obézních, neurotických žen. Otoky se objevují často v premenstruační fázi, velké psychické zátěži. Intenzita otoků během dne kolísá, jsou v různých lokalizacích. Otoky se vysvětlují retencí sodíku během dne se zvýšenou exkrecí v noci (ústup otoků po ránu). Zvýšená kapilární permeabilita pro bílkovinu ve stoje umožňuje únik tekutiny do intersticia a vede k abnormálnímu poklesu plazmatického objemu. Otoky reagují na diuretika, ale po jejich vysazení se vracejí. Obdobný syndrom retence sodíku v závislosti na diureticích může být zapříčiněn nadužíváním diuretik (při pokusech hubnout). Užívání diuretik podporuje hyperaldosteronismus s retencí sodíku a ztrátami draslíku močí. Dochází tak k další tvorbě otoků, ke svalové slabosti až adynamii. Pro idiopatické edémy je charakteristický abúzus léků, diuretik a projímadel, kterými se ženy snaží zamezit tloušťnutí (11).

**Ortostatické otoky** jsou lokalizovány v oblasti nártu, vznikají při dlouhém stání nebo sezení, zhoršují se teplem. Příčinou je vyřazení žilně-svalové pumpy s omezením žilní a lymfatické drenáže. Po elevaci končetin, chůzi, většinou

**Tab. 4.** Jednostranné otoky dolních končetin

Otok	Příčina
Flebotrombóza	Uzávěr hlubokých žil trombózou
Posttrombotický syndrom	Obstrukce, insuficience chlopní, reflux v hlubokých žilách po trombóze
Lymfatický	Nedostatečný vývoj periferních cév a uzlin (vrozený lymfatický otok, LE-AD syndromy), poškození periferních cév a uzlin (sekundární lymfatický otok)
Žilní	Insuficience žilních chlopní + reflux
Alergický otok	Bodnutí hmyzem, kontaktní alergie
Pooperační otok	Ortopedické, revaskularizační operace, operace varixů
Útlak hlubokého žilního systému tumorem, Bakerovou cystou, metastatické postižení uzlin	Tumor, metastatické postižení uzlin, Bakerova cysta, Mayův-Thurnerův syndrom (útlak levostranné společné pánevní žíly přemostující tepnou)
Bakteriální záněty podkoží	Erysipel, flegmóna, nekrotizující fasciitida
Pouřazové otoky	Zhmoždění měkkých tkání, hematomy
Otok při degenerativním postižení kloubů	Plochoňož se zborcením nožní klenby, osteoartróza nosných kloubů
Komplexní regionální bolestivý syndrom	Poranění končetiny, porucha funkce autonomního nervového systému, porucha mikrocirkulace
Chronická končetinová ischemie	Zvýšená propustnost kapilárních stěn při těžké lokální hypoxii a acidóze; stav se zhoršuje tím, že nemocný kvůli bolestem svěšuje končetinu
A-V píštěl	Úraz, iatrogenní postižení při punkci v tříslu, iatrogenní postižení při neurochirurgické operaci v oblasti LS páteře
Artficiální otok	Špatně naložený kompresivní obvaz, strangulující oděv

**Tab. 5.** Diferenciální diagnostika hyperosmolárních otoků

	Lymfedém	Flebedém	Lipedém
Stemmerovo znamení	+	-	-
Hyperpigmentace, varixy	-	+	-
Symetrie	-	+	
		(jen při postižení dolní duté žíly)	
Bolestivost při palpaci	-	+	
		(ve stadiu lipodermatosklerózy)	
Výskyt jen u žen	-	-	+
Otok dorsa nohy	+	+-	-
Pitting test	+-	+	-
Tuhost podkoží	-	+	-
Ústup po elevaci	-	+	-

mizí. Podobně pak můžeme vidět otoky u nemocných, imobilních pacientů, u nemocných s kritickou končetinovou ischemií, kteří kvůli bolesti svěšují končetinu.

**Otoky u neurologických onemocnění** (hemiparézy po iktech, roztroušená skleróza, poliomyelitis) vznikají v důsledku chybějící neurogenní stimulace, kdy dochází k vymizení autonomního tonu a kontrakcí lymfatických cév, k oslabení až úplnému vymizení svalově-žilní pumpy.

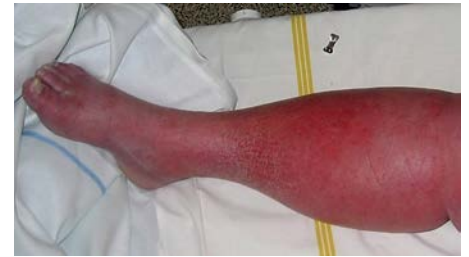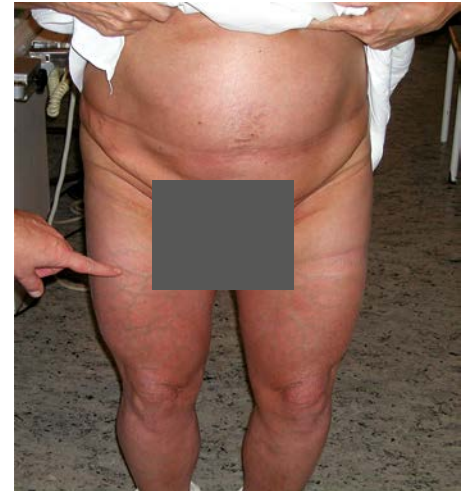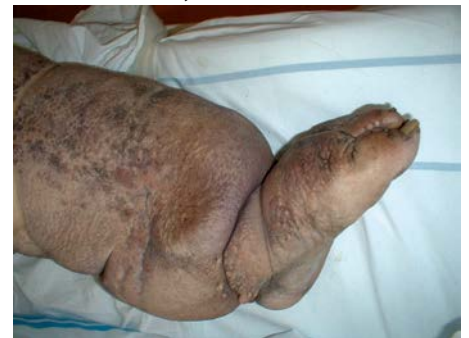## Otoky z místních příčin (jednostranné) (tabulka 4)

**Akutní flebotrombóza** je způsobena trombotickým uzávěrem hlubokého žilního systému. Dochází ke zvýšení kapilárního žilního tlaku s nárůstem tekutiny v intersticiu. Klinika je odvislá od lokalizace trombózy. Při trombóze dolní duté žíly jsou postiženy obě končetiny. Bolestivý otok je způsoben poruchou drenáže krve žilním systémem z končetiny. Bolesti v končetině jsou bolesti až znemožňující pohyb. Končetina je lividní, je zvýšená náplň v povrchovém žilním systému, který musí odvádět větší množství krve.

**Hyperosmolární otoky** jsou charakteristické nadbytkem bílkoviny a vody v intersticiu a často bývají provázené zánětlivými reakcemi v oblasti podkoží (tabulka 5).

**Lymfedém** (12) je podmíněn většinou snížením transportní kapacity mízního systému nebo blokadou toku lymfy. Rozlišujeme lymfedém primární a sekundární. Primární lymfedém je způsoben vrozenou hypoplazií mízních kapilár a prekolektorů, vyskytuje se především na končetinách. Méně obvyklá je ektatická (hyperplastická) forma s insuficiencí chlopní v lymfatických kolektorech, která vytváří ložiska na trupu, ale i končetinách. Primární lymfedém může být dědičně podmíněn, může se objevit kdyko-

liv během života. Nejčastěji se objevuje do 35 let věku. Až v 80 % se manifestuje v pubertě. V dospělosti pak mluvíme o pozdní manifestaci lymfedému. Manifestace je závislá na celé řadě faktorů (stupeň postižení mízního systému, funkce žilního systému, hormonální výkyvy, hladiny bílkoviny v krvi a podkoží a další). O hereditárním lymfedému mluvíme, pokud se vyskytne i u pokrevních příbuzných a může být spojen i s jinou vývojovou anomálií. Mezi tuto skupinu řadíme tzv. **LE-AD syndromy** (angiodyplazie, manifestující se jako lymfedém, podkladem je porucha lymfavaskulogeneze a lymfangiogeneze). Patří mezi ně přes 40 syndromů s různou dědičností, doprovázené poruchami růstu, dysmorfie, abnormalitami mozku a očí, hluchotou, defekty kostí, kardiovaskulárního a gastrointestinálního systému (13). Sekundární lymfedém vzniká při postižení mízního systému nebo přerušením či obliterací mízních cév. Nejčastěji to bývá erysipel (obrázek 2) při streptokokové infekci. Celosvětově nejčastější příčinou je parazitární infekce *Wucheria bancrofti* (filarióza). Onemocnění se vyskytuje v oblasti Afriky, Asie, Jižní Ameriky. Pooperační lymfedém vzniká po cévně rekonstrukčních operacích, někdy po odstranění varixů, odstranění uzlin v oblasti krku, hlavy, retroperitonea, třísel a podpaží. **Poradiační lymfedém** (obrázek 3) je v důsledku radioterapie při destrukci uzlin a mízních cév. Velkou skupinu lymfedémů tvoří **poúrazové otoky**. **Maligní lymfedém** se rozvíjí v důsledku útlaku mízních cév nádorem nebo metastázami. Často se jedná o kombinaci více příčin, pak mluvíme o **kombinovaném typu lymfedému**. Primární lymfedém postihuje nejprve periferii končetiny a následně se rozšiřuje proximálně. Je to bledý, nebolestivý otok. Typickou známkou při fyzikálním vyšetření je pozitivita Stemmerova znamení (nemožnost utvořit kožní řasu na 2. prstci nohy).

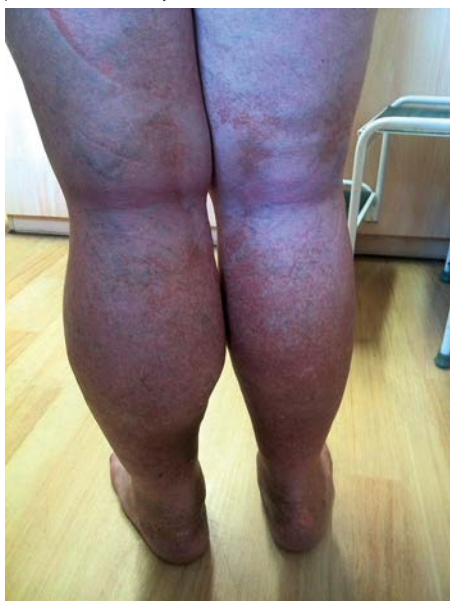**Obr. 2.** Recidivující erysipel v terénu lymfedému**Obr. 3.** Pacientka s oboustranným lymfedémem stehen po ozáření uzlin**Obr. 4.** Verrucosis lymphostatica

Otoky jsou vždy asymetrické, mohou být postiženy obě končetiny, může se vyskytovat ale i na horní končetině, obličejí. Pozdější vazivová přestavba dělá otok tuhým (non-pitting edém). U sekundárního lymfedému vzniká otok distálně od překážky (místa operace, úrazového děje), sestupuje k akrální části končetiny (descendentní forma). Stemmerovo znamení může být dlouho negativní, někdy i trvale. Otoky se klinicky manifestují od latentní a mírné formy, přes trvalý a chronický, indurovaný otok až k elefantiáze. U chronické lymfostázy dochází ke zvýšené aktivitaci neutrofilů s obrazem aseptického zánětu, k fibrózní přestavbě s narušením buněčného metabolismu se snížením odolnosti vůči infekčním agens. U pokročilých edémů se vyskytují hyperkeratózy, lymfostatické veruky (verrucosis lymphostatica) (obrázek 4) na prstech, snížení

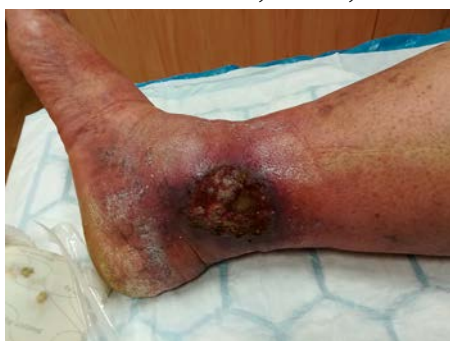Tab. 6. Klinické hodnocení otoků

<b>Anamnéza</b>	Rodinná anamnéza otoků, vznik otoků, doba trvání, subjektivní obtíže, měnivost otoků, předchozí léčba otoků, rizikové faktory ŽT	Komorbidity (onemocnění srdce, ledvin, jater, GIT, endokrinní, hubnutí, nárůst váhy, žilní insuficience, žilní trombóza)	Teplota, operace, úraz	Léky, alergické noxy (kontaktní i celkové)
<b>Objektivní vyšetření</b>	Lokalizace otoků, symetričnost, celkový stav nemocného	Stemmerovo znamení, pitting test, barva kůže	Varixy, bércové vředy	Lokální nález
<b>Pomocná vyšetření</b>	U symetrických otoků vyšetření renálních fcí, jaterních testů, moče, RTG plic, ECHO, EKG	Duplexní sonografie, UZ podkoží u lymfedému a lipedému	MR, CT, klasická flebografie	Lymfoscintigrafie u lymfedému a lipedému

Obr. 5. Otok levé dolní končetiny při chronickém potrombotickém syndromu



Obr. 6. Flebedém s chronickým bércovým vředem



růstu ochlupení, změny nehtových lůžek. Na bércích vznikají drobné puchýřky (chylodermata), které později mohou praskat a dochází tak k sekreci lymfy (lymforrhoea) až do obrazu lymfostatického bércového vředu.

**Flebedém.** Zvýšení žilního tlaku (potrombotický syndrom, chronická žilní insuficience) (obrázek 5) vede ke stáze krve ve venulách, ke zvýšenému hromadění tekutiny v intersticiu, které je ale větší aktivitou lymfatického systému zpočátku kompenzováno. Při přetrvávání žilní hypertenze kompenzační systém selhává, otok se stává trvalejším, vzniká flebedém. V tomto stadiu je otok lokalizován většinou v oblasti za

kotníky, může se šířit proximálně, nepostihuje oblast nártu a prstů, není provázen výraznou fibrotizací. Zvýšená permeabilita kapilár vede k pronikání erytrocytů do extravaskulárního prostoru se vznikem hemosiderinových pigmentací. Kumulací bílkovin v intersticiu, přeměnou fibrinogenu na fibrin, kumulací leukocytů, uvolněním proteolytických enzymů, vzniká zánětlivá reakce podkoží. Progredující přetížení lymfatického systému vede pak ke vzniku flebolymfedému (otok dorsa nohy a prstů, fibrotizace podkoží). Kapiláry na žilní hypertenzi reagují dilatací, deformací a vznikají mikrovarixy. Původně měkký edém se následně vazivově mění v lipodermatosklerózu (silně bolestivý tuhý infiltrát na vnitřní straně lýtka, červený až lividní barvy, proti spodině nepohyblivý). Tento infiltrát se dále retrahuje, mění se v plošný, tuhý, hyperpigmentovaný infiltrát. Dále probíhající zánětlivé reakce v podkoží s dalším hypoxickým poškozením venul, kapilár vede k vzniku trofického defektu (obrázek 6).

**Lipedém** je nepravý otok (podobně jako např. myxedém). Je to chronické onemocnění se symetrickým rozložením podkožní tukové tkáně v dolní polovině těla sahající od pasu či kyčlí až těsně nad kotníky. Vzniká na podkladě geneticky podmíněné lipodystrofie s atypickým ukládáním podkožního tuku. Distribuce tukové tkáně je stranově symetrická. Zvýšený objem tkáňové tekutiny, a tím i objem lymfy může někdy přetížit lymfatický systém až k lymfostáze; vzniká tak lipolymfedém. Většinou jde o dědičné onemocnění. Vyskytuje se téměř výhradně u žen, může nastat u žen všech velikostí a hmotností. Tuk lipedému nelze redukovat pomocí diety a cvičení. Na dolních končetinách můžeme pozorovat přechodné formy: od mírného stadia projevujícího se celulitidou (pomerančovou kůží) přes jemně až hrubě uzlovitou formu až k nejtěžším formám s rozsáhlými laloky tukové tkáně a s hlubokými kožními řasami. Palpačně zjišťujeme volnou, „sulcovitou“ konzistenci s nemožností

vytvořit v otoku důlek. Místa s lipedémem bývají i palpačně bolestivá. Onemocnění se většinou objeví v pubertě, ale může být vyvolán či zhoršen těhotenstvím, menopauzou, operací, stresem (14).

### Klinické hodnocení otoků (tabulka 6)

**Anamnéza** (doba vzniku otoku, délka trvání, recidiva otoku, prodělaná trombóza, bolestivost, teploty, změny otoku během dne, komorbidity, operace, úrazy, medikace, ozařování).

**Fyzikální vyšetření** (pitting test, měření obvodu končetiny, lokalizace otoku, přít. bolestivost, barva kůže, trofický defekt, lymforhea).

**Laboratorní vyšetření** (krevní obraz, FW, koagulace, moč chem. + sed., jaterní a ledvinový soubor, celková bílkovina, ELFO, mineralogram, endokrinní soubor).

**Konsiliární vyšetření** při podezření na otoky z celkových příčin kardiologické, hepatologické, nefrologické, angiologické, angiochirurgické, endokrinní, dermatologické vyšetření.

**Zobrazovací vyšetření:** duplexní sonografie, ultrasonografie podkoží u lymfedému, lymfoscintigrafie, lymfografie, angiografie (CT, NMR, DSA).

### Léčba

Léčba je odvislá o vyvolávající příčiny otoku. Léčba otoků z celkových příčin spočívá v kauzální léčbě základního onemocnění. Akutní žilní trombózu samozřejmě léčíme antikoagulační a kompresivní léčbou. Venolymfatické otoky jsou nejčastějším lokálním otokem. Porucha žilního návratu, která je jejich příčinou, ovlivňuje makro- i mikrocirkulaci. Základem léčby hyperosmolárních otoků je komplexní fyzikální terapie – kompresivní bandáže, punčochy, péče o kůži, režimová opatření, u lymfatických otoků pak manuální a přístrojové lymfodrenáže s motivací pacienta k systematické každodenní péči o postiženou končetinu.

Jednoduchá kompresivní bandáž se nejčastěji používá u chronické žilní choroby s přítomností flebedému. Kompresivní elastické punčochy mají menší efekt než neelastická bandáž. Používají se jen přes den u chodících nemocných jako prevence otoků, ve stadiu redukce a stabilizace otoku. U pacientů s městnavým onemocněním srdce nebo periferním otokem může nošení kompresivních punčoch předcházet nahromadění tekutiny a přispět ke snížení nočního výdeje moči. Odpolední odpočinek s nohama ve zvýšené poloze může simulovat spánek v průběhu dne a přispět ke snížení výdeje tekutin, který by jinak byl během normální doby spánku nevyhnutelný a vedl by k nykturii. K léčbě venolymfatických otoků zásadně používáme neelastická krátkotažná obinadla s nízkým klidovým tlakem a vysokým aktuálním pracovním tlakem. U pokročilejších forem (lymfedém) pak užíváme vícevrstevnou kompresivní bandáž. Základem je bavlněný obvaz, komprese prstů a polstrovací materiál chránící kostní prominence. Tento obvaz se následně překrývá neelastickým obinadlem s vysokým kompresivním účinkem. U flebolymfedému a bércevého vředu by měl být tlak až 45 mmHg (vyjma nemocných s pokročilou formou uzávěrové choroby tepen dolních končetin, kdy použijeme kompresní tlak menší). Vyšší tlak pak používáme především u lymfedému.

Farmakologická léčba má jen podpůrný význam, i když v poslední době se objevuje řada

studií, které tvrdí opak (15, 16). Na trhu je řada venotonik, ale z publikovaných dat má nejsilnější důkazy mikronizovaná purifikovaná flavonoidní frakce (MPFF) s obsahem 90 % mikronizovaného diosminu a 10 % flavonoidů ve formě hesperidinu, isorhoifolinu, linarinu a diosmetinu (Detralex). Tento lék zlepšuje výživu tkáně, snižuje žilní tlak, zvyšuje kapilární rezistenci, zvyšuje žilní tonus, podporuje lymfatický průtok, má fibrinolytický, protizánětlivý a antiedematózní efekt. MPFF má dvě základní indikace. Jednak jde o léčbu symptomatické chronické žilní choroby ve všech stadiích, včetně hojení žilních ulcerací, jednak o léčbu aktivního hemoroidálního onemocnění (akutních atak i chronické hemoroidální nemoci). Před několika dny mezinárodní vědecké společnosti European Venous Forum (EVF), The International Union of Angiology (IUA), The cardiovascular disease educational and research trust (UK) a Union Internationale de Phlebologie (UIP) aktualizovaly doporučené postupy pro diagnostiku a léčbu chronické žilní choroby (17). Znovu potvrdily nejširší mechanismus účinku a nejvyšší míru doporučení 1A právě pro MPFF (mikronizovanou purifikovanou flavonoidní frakci). Navíc, je to jediné venofarmakum doporučované i pro léčbu nejtěžších stadií, tedy bércevého vředu. Nová kapitola srovnávající klinickou účinnost venoaktivních látek na jednotlivé symptomy přináší také nově, že MPFF jako jediná má nejvyšší míru důkazů a doporučení 1A na zlepšení funkčního

diskomfortu, kožních změn a zlepšení kvality života pacientů s chronickou žilní chorobou (17).

## Závěr

Pacient přicházející do ambulance s otoky dolních končetin chce od lékaře pomoc ve smyslu odhalení příčiny otoku, jeho léčbu a prevenci. V prvé řadě lékař dle anamnézy a pomocných vyšetření musí přesně určit etiologii otoku a dle toho nemocné léčit. Tento článek by měl být pomocníkem praktickému lékaři se zorientovat v problematice otoků dolních končetin a poselstvím, že pochopení patofyziologických procesů vzniku otoku je klíčem k správné diagnóze, a tím i k léčbě.

## Doporučení pro praxi

- Zcela zásadní ke stanovení a léčbě otoků je anamnéza.
- Oboustranné otoky nelze bagatelizovat. Mohou být projevem závažného celkového onemocnění.
- Akutně vzniklý jednostranný otok – vždy pomýšlet na akutní žilní trombózu!
- Plošné předepisování venotonik, diuretik u otoků není opodstatněné, na prvním místě je diferenciální diagnostika.
- Základem léčby hyperosmolárních otoků je komplexní fyzikální terapie – kompresivní bandáže, punčochy, péče o kůži, režimová opatření.

## LITERATURA

1. Kittnar O, et al. Lékařská fyziologie. 1. vydání. Praha: Grada, 2011: 790.
2. Povýšil C, et al. Obecná patologie. 1. vydání. Praha: Galén, 2011: 290.
3. Weiss, et al. Nykturie: diagnóza, klasifikace a léčba. Urol. List 2008; 6(1): 12–19.
4. Yaqoob M. Water, electrolytes and acid-base balance. Ve Kumar a Clark: Clinical Medicine, London: Saunders, 2002: 667–678.
5. Mera M. Nefrotický syndrom. Urologie pro praxi [online]. 2010; 11(3): 140–143.
6. Tisdale MJ. Cachexia in cancer patients. Nature Reviews 2002; 2: 862–871.
7. Fogari R. Ankle oedema and sympathetic activation. Drugs.

- 2005; 65(Suppl. 2): 21–27.
8. de la Sierra A. Mitigation of calcium channel blocker-related oedema in hypertension by antagonists of the renin-angiotensin system. J Hum Hypertens 2009; 23: 503–511.
9. Braden GL, et al. Acute renal failure and hyperkalaemia associated with cyclooxygenase-2 inhibitors. Nephrol Dial Transplant 2004; 19: 1149–1153.
10. Weir MR. Renal effects of nonselective NSAIDs and coxibs. Cleve Clin J Med 2002; 69(Suppl. 1): 153–158.
11. Musil D. Diagnostický a terapeutický algoritmus při otocích dolních končetin. Interní Med. 2005; 7(6): 296–300.
12. Navrátilová Z. Diferenciální diagnostika hyperosmolárních otoků dolních končetin. Med. Pro Praxi 2006; 6: 281–283.
13. Klauzová K. Diagnostika a léčba lymfedému. Interní Med.

- 2010; 12(1): 36–40.
14. Pospíšilová A. Chronické otoky na dolních končetinách a jejich důsledky Interní Med. 2012; 14(10): 373–377.
15. Tsoukanov YT, Tsoukanov AY, Nikolaychuk A. Great saphenous vein transitory reflux in patients with symptoms related to chronic venous disorders, but without visible signs (COs), and its correction with MPFF treatment. Phlebology. 2015; 22: 18–24.
16. Maggioni A. Chronic venous disorders: pharmacological and clinical aspects of micronized purified flavonoid fraction. Phlebology. 2016; 23(2): 82–91.
17. Management of chronic venous disorders of the lower limbs: Guidelines according to scientific evidence. Chapter 8. Venoactive drugs. International Angiology. 2018; 37(3): 232–254.