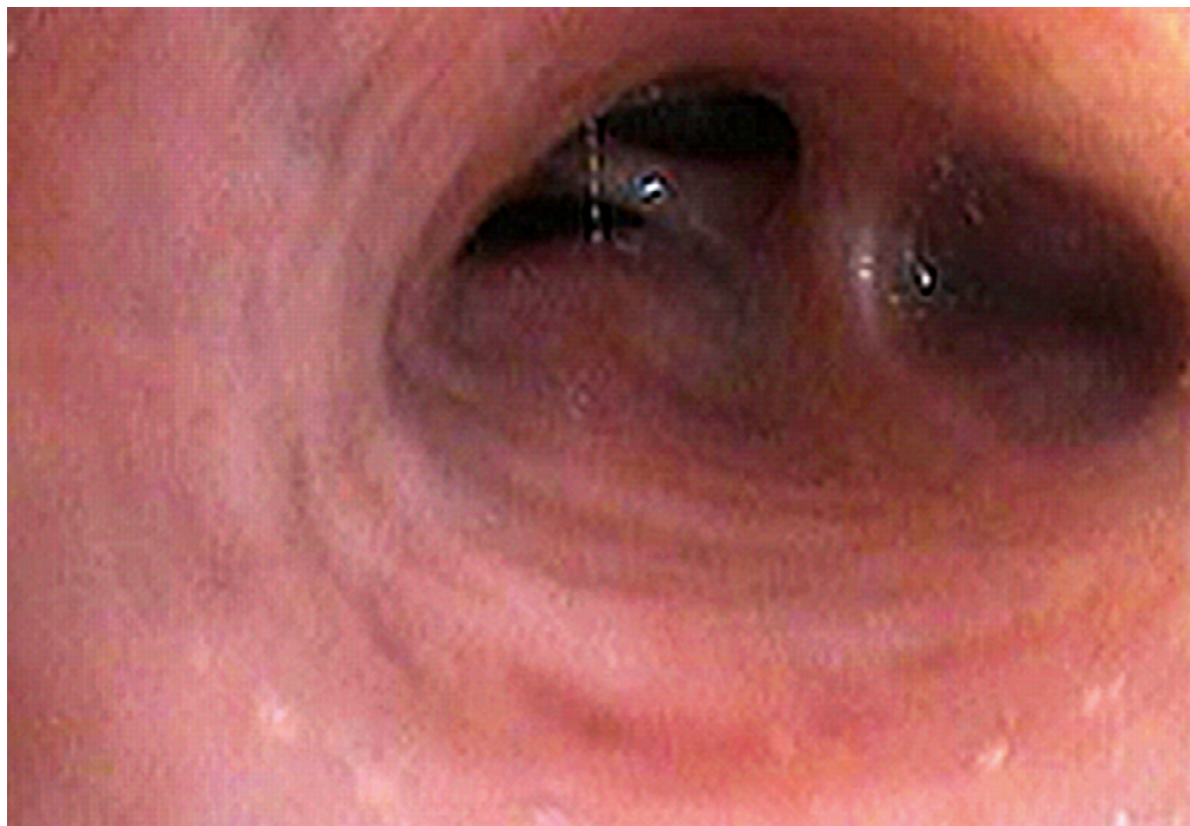



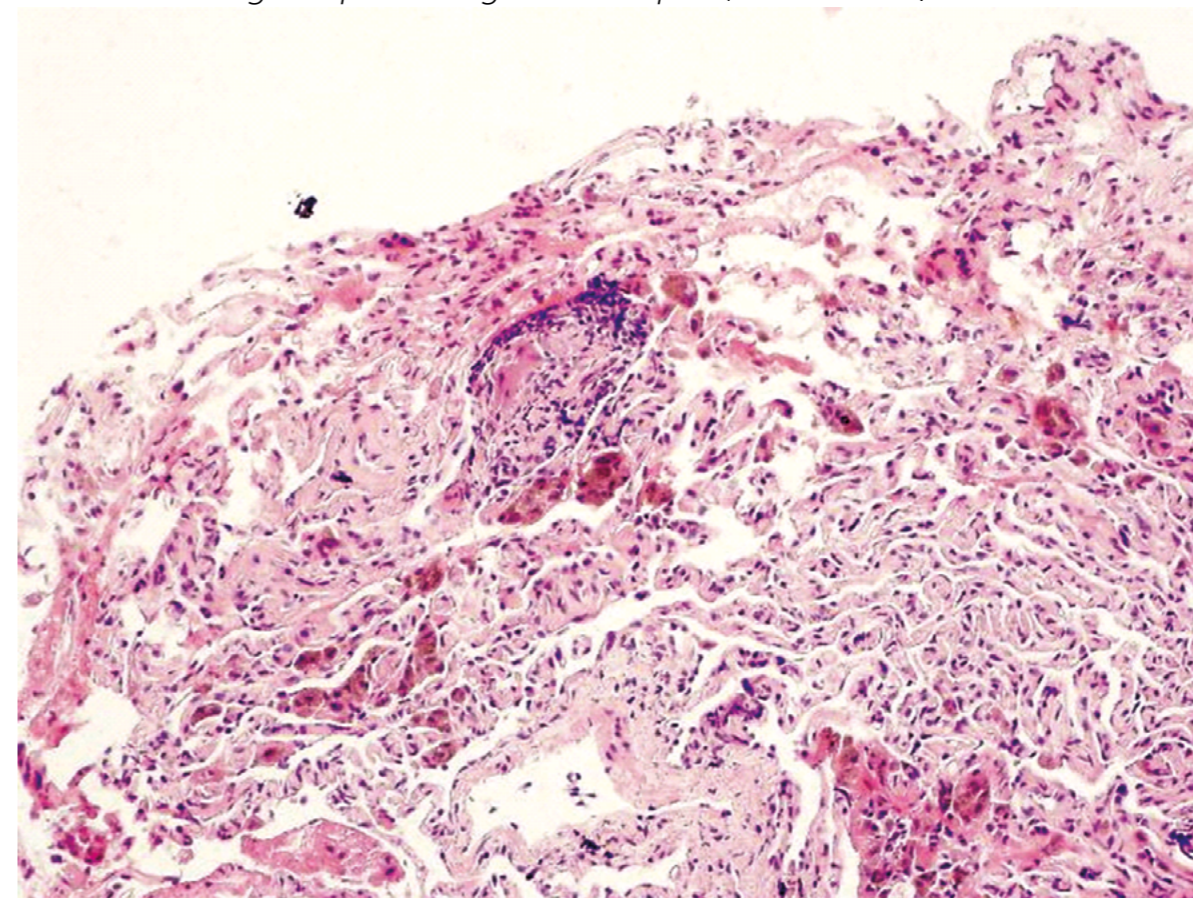
**Obr. 6.** Endoskopický nález – uzávěr laterálního segmentu středního lobárního bronchu zvětšenými uzlinami (archiv autora)



### Léčba sarkoidózy

Při rozhodování o léčbě sarkoidózy je nutno přihlédnout k tomu, že etiologie nemoci je neznámá, takže kauzální léčba neexistuje, a dále k tomu, že onemocnění často ustupuje spontánně (3, 12, 13). Vždy je potřeba individuálně posoudit rozsah nemoci, závažnost symptomů a riziko progresu, ale také riziko možných vedlejších účinků léčby. V praxi je léčeno asi 40–60 % nemocných, reálná potřeba léčby je však zřejmě menší. Panuje všeobecná shoda, že asymptomatické případy stadia 0 a I není třeba léčit. Za jednoznačnou indikaci k léčbě se považují symptomatické formy (dušnost, kašel, bolesti na hrudníku) stadií II, III a IV. Z dalších indikací je to

**Obr. 7.** Histologie – epitelioidní granulom v plicí (archiv autora)



plicní hypertenze, perzistující hyperkalcemie a hyperkalciurie, postižení oka, srdce, neurosarkoidóza, deformující sarkoidóza kůže a jiné závažné orgánové změny. Terapeutickým problémem zůstávají celková slabost a chronická únava. V mnoha případech se doporučuje se zahájením léčby vyčkat a sledovat aktivitu onemocnění a ovlivnění kvality života. Perzistující a progredující symptomatická plicní sarkoidóza s poruchami funkcí a mimoplicní aktivní léze jsou indikací k léčbě. **Perorální glukokortikoidy** zůstávají lékem první volby. Dle mezinárodních doporučení je iniciální dávka 20–40 mg prednisonu denně (3, 12, 13). Počáteční efekt léčby lze očekávat během prvních 6 týdnů a vyhodnocuje se obvykle